

ATENEO CENTRAL



**“TODO SE
TRANSFORMA”**

RESIDENCIA 2017

OBJETIVOS

- Describir el caso clínico de una paciente con una patología poco frecuente
- Presentar diagnósticos diferenciales
- Exponer los exámenes complementarios realizados en función de la evolución de la paciente para arribar al diagnóstico

CASO CLÍNICO

Paciente de 7 meses previamente sana presenta registro febril y convulsión tónico clónica generalizada de 30 segundos según referencia materna, por lo cual acude a la guardia de este Hospital:

**Hemiparesia facio braquio crural
izquierda**

ANTECEDENTES PERSONALES

- NT/PAEG, serologías maternas negativas referidas, FEI no retiró, FO y OEA no realizó
- Vacunas incompletas
- 1 episodio de broncoespasmo de tratamiento ambulatorio
- 5 caídas desde la cama (50 cm de altura). Última 15 días antes de iniciar este cuadro

EXAMEN FÍSICO

- En suficiencia cardiorrespiratoria, soplo sistólico 2/6, normotensa
- Vigil, reactiva, con buena actitud y tolerancia a la alimentación por vía oral
- Abdomen semiológicamente normal
- **Examen neurológico: Hemiparesia facio braquiocrural izquierda, hiporreflexia, reflejos cutáneos abdominales disminuidos, pupilas isocóricas reactivas**

EXÁMENES COMPLEMENTARIOS INICIALES

- ✓ Medio interno: normal
- ✓ Hemograma: GB=10.400 (L: 53 N: 38) Hb=10.8 Hto=34
Plq=276000
- ✓ Coagulograma: Quick 95% KPTT 33 segundos
- ✓ Glucemia y función renal: normales
- ✓ Citoquímico LCR: incoloro, proteínas 0.30 g/dL, glucorraquia 98.3
(dextro 165), láctico 1.5, elementos 6

Se impregna con **difenilhidantoína** a
20 mg/k/dosis

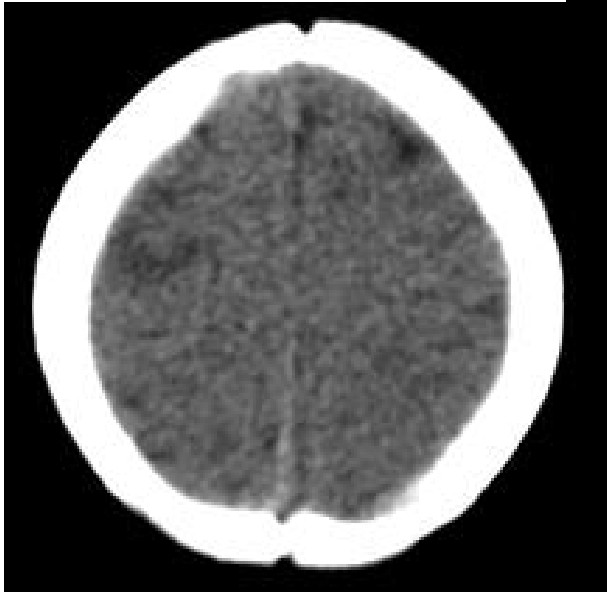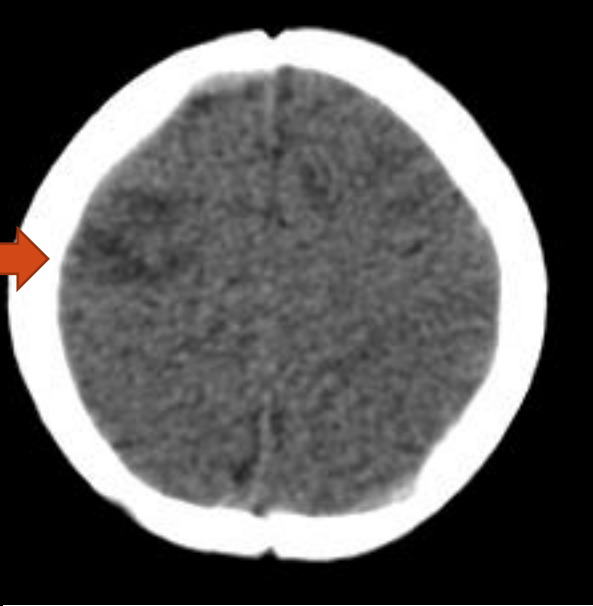
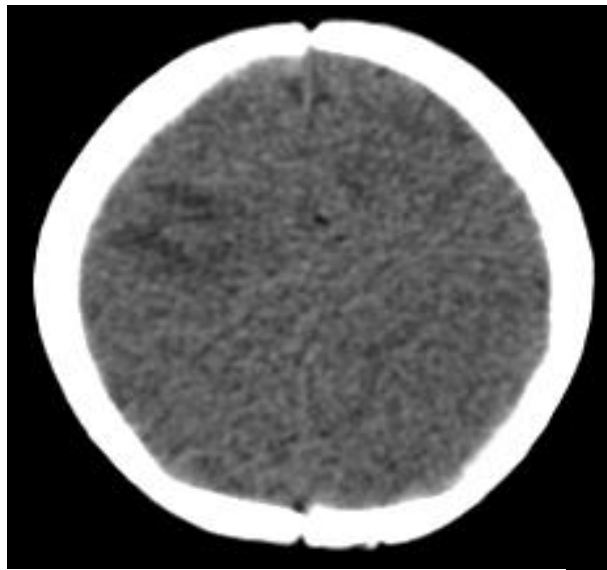

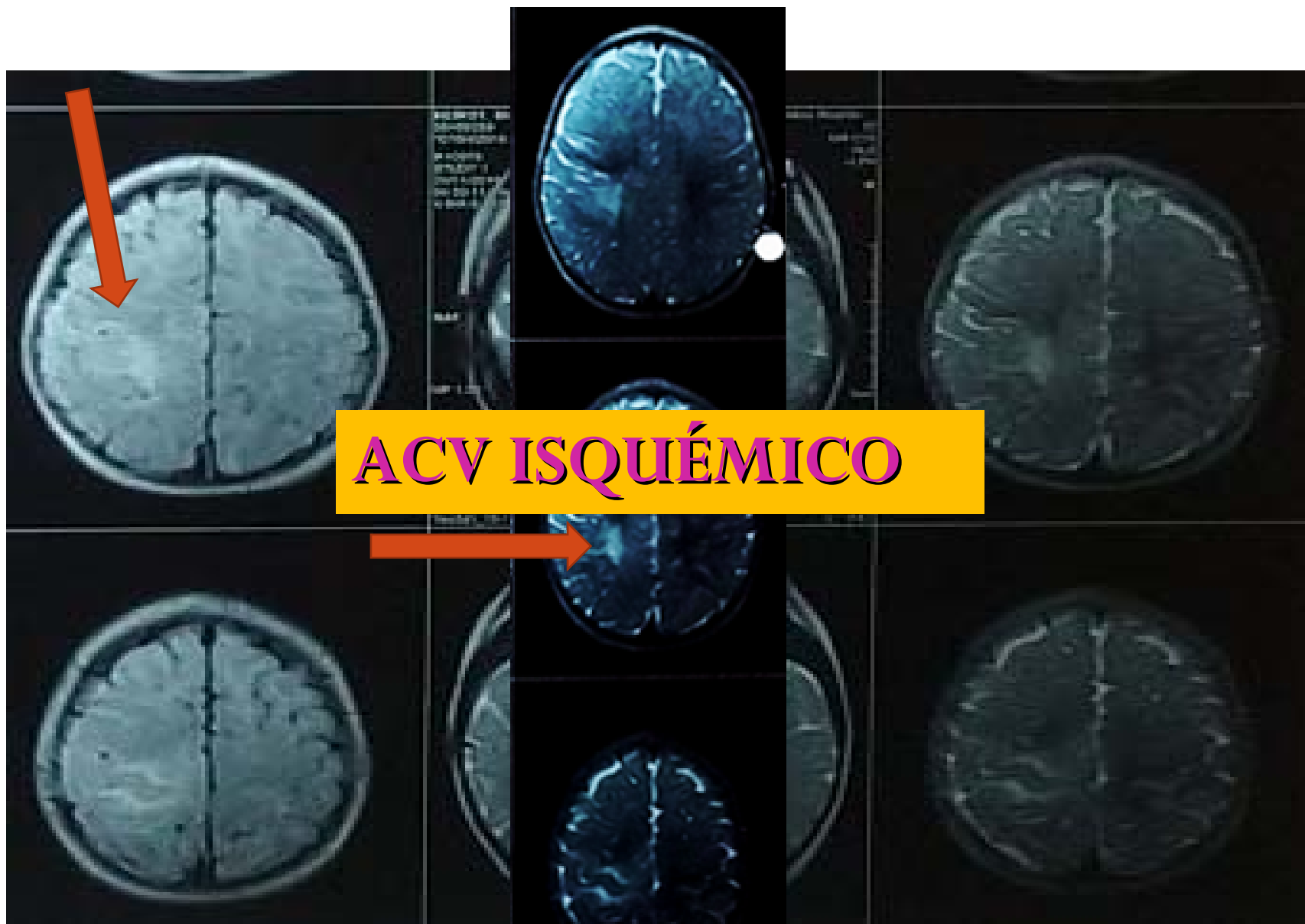
IMAGEN HIPODENSEA
FRONTOPARIETAL
DERECHA
COMPATIBLE CON
ISQUEMIA

RM cerebro y angioresonancia

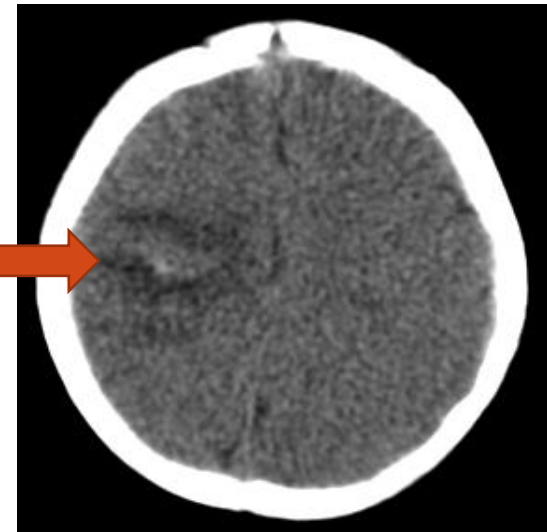
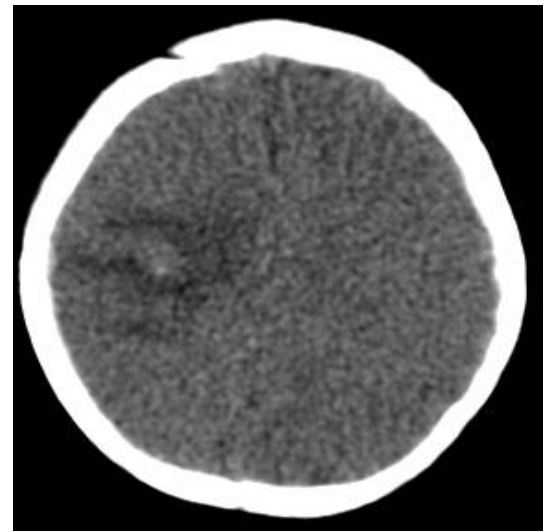
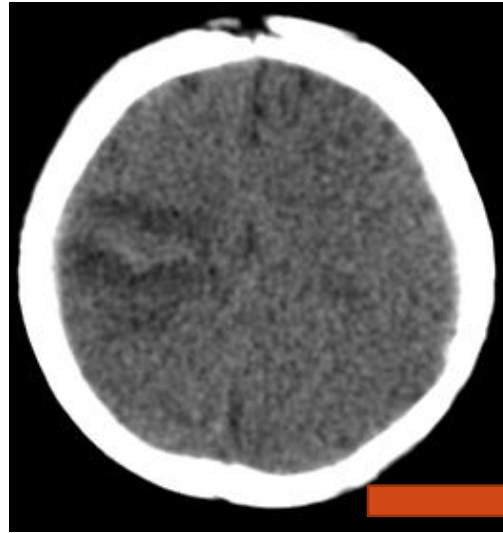


Evolución

A las 96 horas del episodio inicial presentó un status convulsivo de 40 minutos de duración, por lo que fue impregnada con fenobarbital a 20 mg/k/dosis

Se realiza TAC cerebral de urgencia

Se observa a nivel parietal derecho área hipodensa de contornos poco definidos con centro espontáneamente hiperdenso que podría corresponder a hemorragia



ACV ISQUÉMICO CON TRANSFORMACIÓN HEMORRÁGICA

Angiografía de vasos cerebrales

Signos indirectos de isquemia, revascularización distal enlentecida.

No se visualizaron imágenes trombóticas

Evolución clínica

Paciente somnolienta, poco conectada, SNG para alimentación, mal manejo de secreciones, no fija ni sigue con la mirada

Miembros paréticos con hipertonía e hiperreflexia.
Movimientos anormales. Pérdida de pautas madurativas adquiridas

Posibles Diagnósticos Diferenciales

ANGIOGRAFÍA NORMAL

TRAUMA

FO normal

- Embolia placentaria

INFECTOLÓGICO

HMCx2(-); LCR (-);
VSNF y VMF (-)
enterovirus D68;
Serologías (-)

ANAMNESIS NEGATIVA

- Anfetaminas
- Cocaína

EVALUACIÓN CARDIOLÓGICA

FOP 0.27 cm sin
repercusión
hemodinámica



PERFIL REUMATOLÓGICO NORMAL

- ARJ
- Arteritis Takayasu
- Panarteritis Nodosa
- Sarcoidosis
- Granulomatosis Wegener

ANGIOGRAFÍA NORMAL

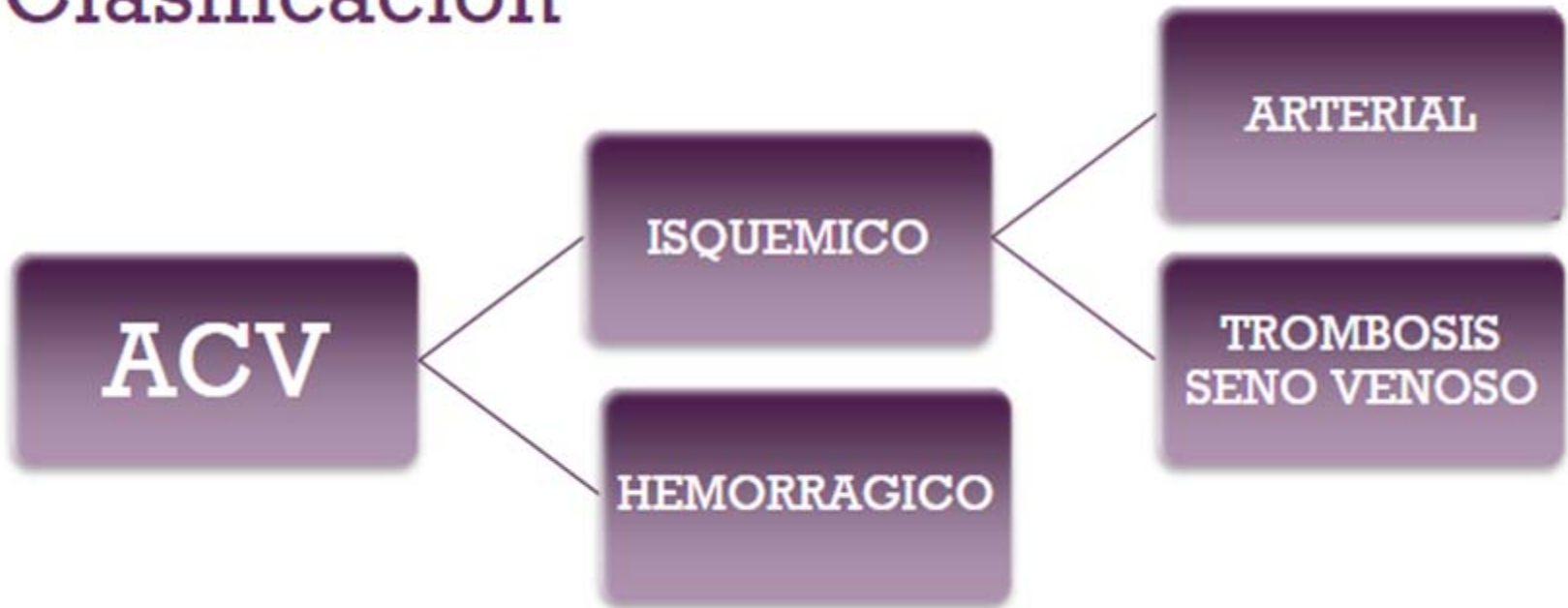HEMATOLÓGICO

Difiere estudio 2-3
meses del evento por
alteraciones debidas al
fenómeno y no a un
trastorno de la
coagulación

NEUROMETABÓLICO normal

- Homocisteinuria
- Enfermedad de Fabry
- Deficiencia de sulfito oxidasa
- Enfermedades mitocondriales
- Déficit ornitina transcarbamilasa

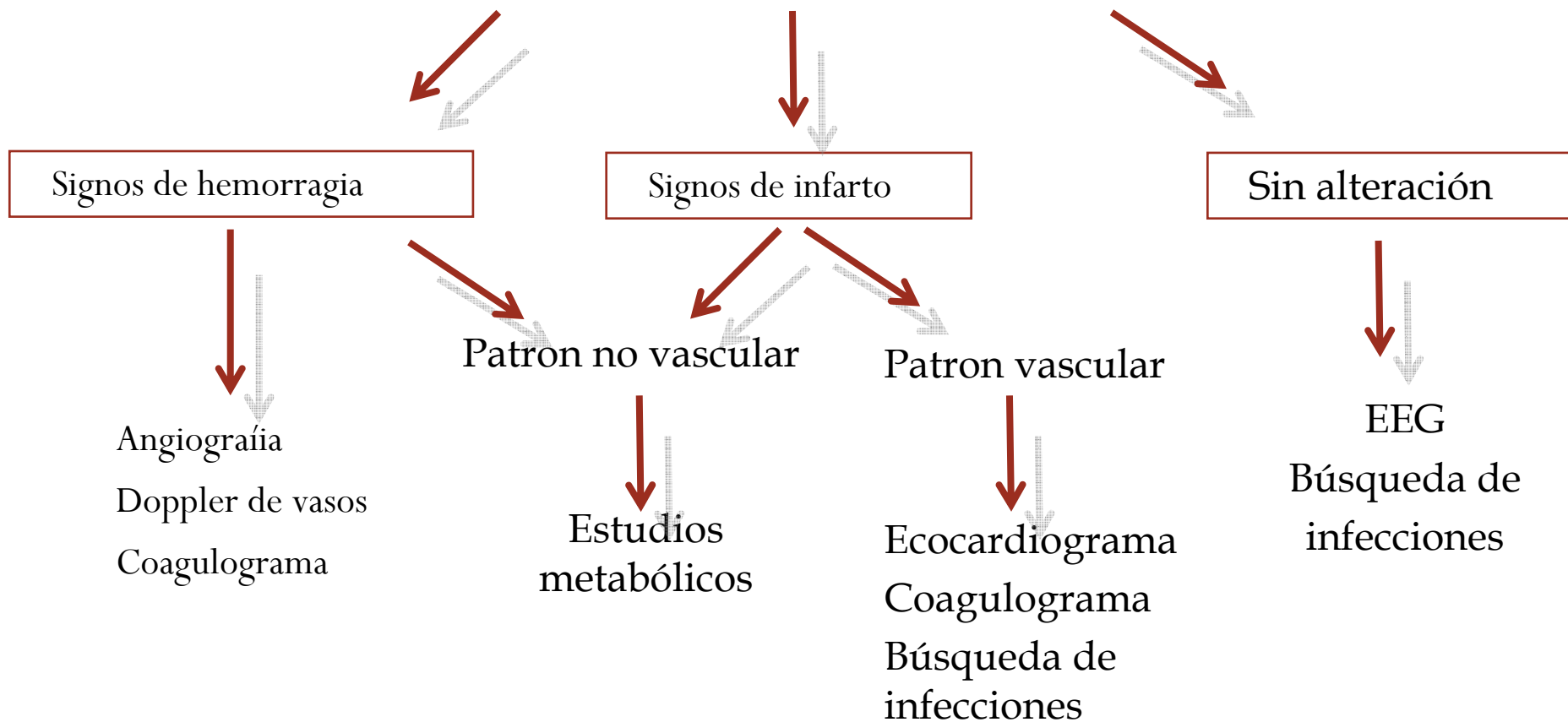
+ Clasificación



Exámenes complementarios

- HMG, VSG.
- Perfil renal y hepático.
- Tiempos de protrombina y tromboplastina.
- Fibrinógeno, mutación de protrombina.
- Proteína C, proteína S.
- Factor V de Leiden.
- Factor VII, VIII.
- Nivel de antitrombina III.
- Homocisteína y MTHFR.
- Ac antifosfolípicos , anticardiolipina, antinucleares.
- Tóxicos en orina.
- ECG, ecocardiograma.
- Análisis de LCR.

ALGORITMO SEGÚN HALLAZGO EN NEUROIMAGEN



TRATAMIENTO ACV

Medidas de soporte generales

Medidas ESPECÍFICAS de ACV ISQUÉMICO:

Trombolíticos

- Trombólisis → su uso no se recomienda si no es en un protocolo de investigación.
- Trombectomía mecánica → no está recomendada en niños excepto en ensayos terapéuticos pero podría ser beneficiosa en adolescentes

Antitrombóticos

- Aspirina o clopidogrel a 1 mg/kg/día → con confirmación radiológica de ACV isquémico. NO si hay HIC o anemia de células falciformes
- Heparina no fraccionada → Heparina de bajo peso → de elección. Vía SC. Menos monitoreo, no interfiere con otras drogas o dieta
- Warfarina → el efecto anticoagulante comienza 36 a 72 horas después del inicio del tratamiento

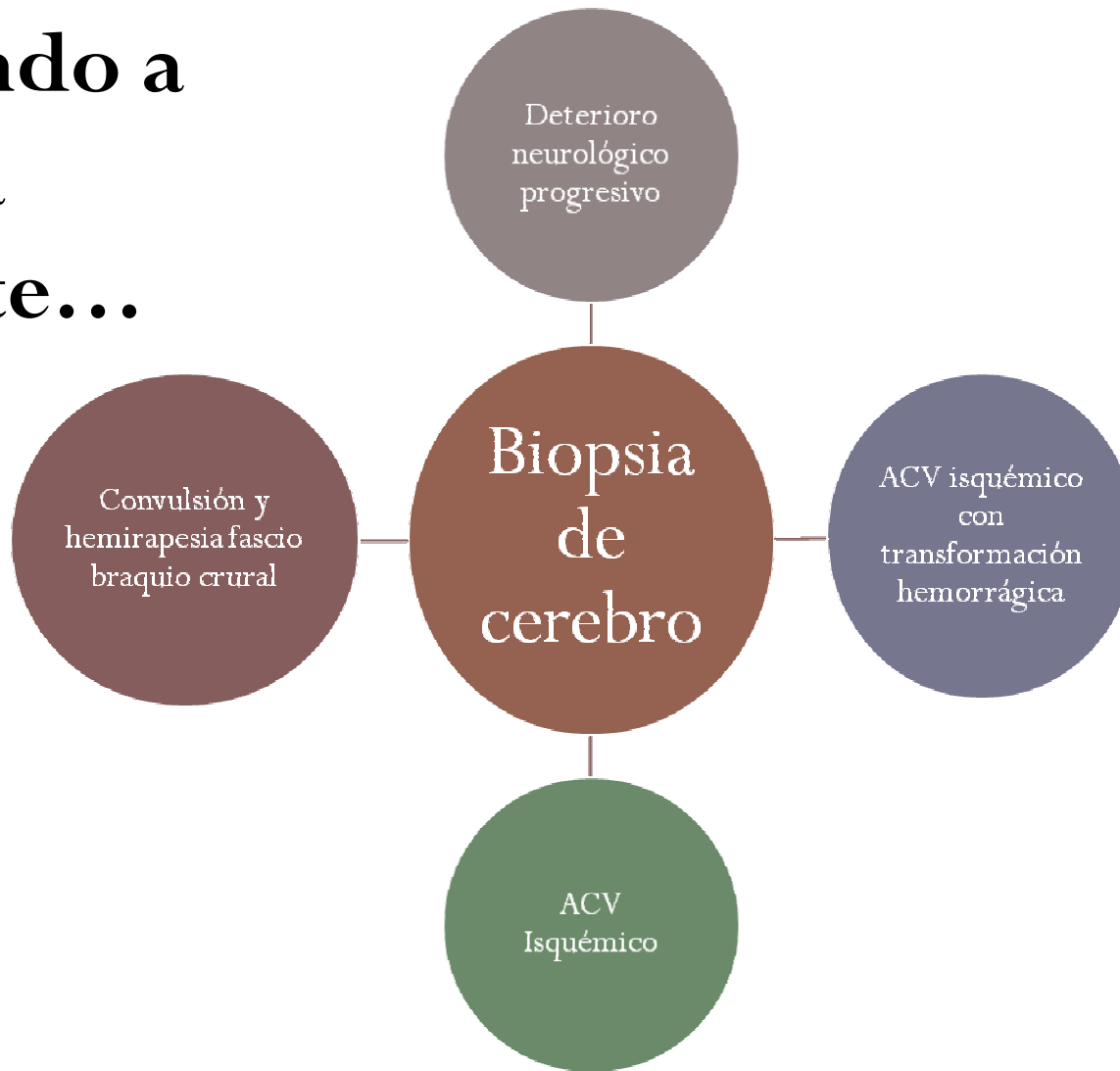
Neurocirugía

Si tiene afectación de línea media y descenso del nivel de consciencia esta indicada hemisferectomía descompresiva por hipertension endocraneana

Tratamiento ESPECIFICO de ACV HEMORRAGICO

- El tratamiento quirúrgico del hematoma es controvertido en adultos, pero se recomienda en general en niños con hemorragia moderada o grande que clínicamente empeoran
- El tratamiento para las malformaciones vasculares incluye cirugía, embolización vascular y radiocirugía 10

**Volviendo a
nuestra
paciente...**



**VASCULITIS PRIMARIA DE SISTEMA NERVIOSO
CENTRAL**

Inicia tratamiento

- Metilprednisolona 30 mg/kg/dosis x 3
- AAS 3 mg/kg/día
- Metilprednisona 2 mg/kg/día
- Ciclofosfamida + MESNA mensual
- Raquiferol
- Protector gástrico

VASCULITIS PRIMARIA DE SNC

- Causa más común de déficit neurológico severo adquirido en niños previamente sanos
- Criterios diagnósticos
 - Déficit neurológico adquirido
 - Evidencia angiográfica o histológica de vasculitis en SNC
 - Ausencia de síntomas o condición que expliquen los hallazgos

VASCULITIS PRIMARIA DE SNC

	MEDIANO Y GRAN CALIBRE NO PROGRESIVA	MEDIANO Y GRAN CALIBRE PROGRESIVA	PEQUEÑO CALIBRE
CLINICA	Déficit neurológico focal repentino con ACV isquémico	Cefalea insidiosa Déficit neurológico focal y difuso	Encefalopatía, déficit focal extensivo y status convulsivo Predominio femenino
RMN	ISQUEMIA	ISQUEMIA	ISQUEMIA
ANGIOGRAFIA	POSITIVA	POSITIVA	NEGATIVA

Tratamiento

- Neuroprotección para ACV isquémico: normotermia, normovolemia, normoglucemia, evitar HTE, anticonvulsivantes
- Terapia antitrombótica
- Inmunomodulación con glucocorticoides

Actualmente...

- La paciente tiene 1 año de vida
- NO fija la mirada, no recuperó ninguna de las pautas madurativas perdidas. Se calma con la madre y mejoró el manejo de secreciones
- No presentó nuevas convulsiones (continúa tratamiento con Levetiracetam y Fenobarbital)
- En ciclo 3/6 de Ciclofosfamida y recibiendo AAS y corticoides diarios
- En seguimiento por Interdisciplinario (Pediatría, Neurología, Reumatología y Neurocirugía)

MUCHAS GRACIAS!!